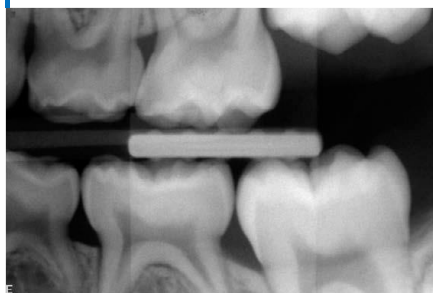


Röntgenundersökning på barn och ungdomar

Folktandvården Dalarna

RamBarnStöd



Varje röntgenbild skall tas på individuell indikation och enbart om den bedöms kunna bidra med viktig diagnostisk information som inte kan fås på annat sätt.

Exempel på individuell indikation kan vara:

- Konstaterad eller misstanke om karies.
- Misstanke om parodontala förändringar.
- Misstanke om retinerade permanenta tänder (ofta 13 och 23).
- Misstanke om aplasier (framför allt 12, 22 samt 5:or) eller övertal (framförallt mesiodens). Kliniska tecken kan vara asymmetrisk tandruption eller avvikande eruptionsmönster
- Trauma – vid akutbehandling eller vid uppföljande kontroller, se Dental trauma guide.
- Inför tandregleringsbehandling

Röntgendiagnostik av karies

I en grupp femåriga barn utan sonderbar karies visade sig nästan 50 % ha approximala kariesskador som endast kunde diagnosticeras med hjälp av röntgen.

Endast 9% av det totala antalet approximala angreppen i den aktuella barngruppen diagnostiserades utan hjälp av bitewing. (Stecksén-Blicks et al.1983, Raadal et al. 2000).

Röntgenbilden kan även ge annan information t ex om när sexårsmolarer kan förväntas bryta fram. Viktig information för vår egen vårdplanering och till föräldrar.

Barn med karies i primära molarerna löper en signifikant ökad risk att utveckla karies mesialt i de permanenta sexorna (Mějare 2001). Detta innebär att tidig upptäckt och riktade insatser mot karies under förskoleåldern är en viktig strategi för att uppnå en god tandhälsa i det sena primära bettet och i det unga permanenta bettet. Vi bör diagnosticera karies redan i sitt initiala skede för att kunna identifiera kariesbenägna och för att kunna identifiera barn med hög kariesrisk och för att kunna förebygga kariesutvecklingen.

För kariesdiagnostik är en kombination av visuell-taktil undersökning och röntgen mer tillförlitlig än metoderna var för sig (Evidensstyrka 3).

Generellt sett är träffsäkerheten för att utesluta karies högre än för att fastställa karies (Evidensstyrka 3)(SBU 2007).

Optimering leder till större strålsäkerhet

Den tandvårdspersonal som utför röntgenundersökning ansvarar för att bildtagningen utförs optimalt för att patienten, anhöriga eller tandvårds/ sjukvårdspersonal inte skall utsättas för onödig röntgenstrålning.

Strålskyddskrage "haklapp" till patient och röntgenförkläde till eventuell anhörig och/eller personal som vistas i rummet vid exponering skall användas.

Patienten skall få goda instruktioner och vid behov träna röntgentagning innan exponering för att förbättra kvaliteten på röntgenbilderna. Mindre barn kan tränas i att ha sensor i munnen och att sitta stilla. Liten sensor underlättar då.

Riktmedel på sensorhållare skall om möjligt användas och exponeringstid skall noga övervägas. Risk finns för att underexponerade bilder blir oskarpa vilket leder till sämre diagnostik eller omtagning. Överexponerad bild leder till onödig exponering och bilden blir mörk.

Sannolikheten för att en röntgeninducerad cancer kommer att inträffa pga. dental röntgen bedöms vara mycket liten men större än noll (SBU2007).

Bitewing för diagnostik

Generella tidpunkter kan inte anges när bitewing skall tas, med tanke på att approximalrum, tand- och bettutveckling skiljer sig mellan olika individer.

Tandläkarens samlade kliniska bedömning har setts vara det bästa sättet att förut-säga vilka 5-åriga barn som hade den bästa nyttan av bitewing. Förmågan att förut-säga var dock begränsad; endast ca hälften av barn med approximal emalj- eller dentinkaries identifierades (Andersson 2005).

Senast vid 5 års ålder skall förekomst av karies och/eller progression av karies även bedömas på approximalytor. I de fall approximalytorna inte kan inspekteras visuellt bör bitewing övervägas.

Med utgångspunkt från riskåldrar avseende karies kan följande grova rekommendationer ges vilka kan ligga till grund för beslut i det enskilda fallet.

Rekommenderat intervall till nästa bitewingundersökning:

Ålder	Låg risk	Hög risk
5år	3 år	1 år
8-9 år	3-4 år	1 år
12-16 år	2 år	1 år
16-19 år	3 år	1 år

Bitewing-tagning på förskolebarn

- Minsta sensorn används.
- Klä sensorn med handske/ elastisk sensorpåse (istället för hård sensorpåse).
- Skumgummihållare fästs i ocklusionsplan.
- Visa barnet sensorn.
- Förklara sensor, halsskydd och röntgenapparat åldersadekvat.
- Instruera det lilla barnet i att gapa stort och att långsamt och försiktigt smyga ihop munnen så att tänderna möter skumgummikudden.
- Försök förmå barnet att hålla tungan "slapp" – dvs att tungan inte pressar sensorn in mot benkammen. Träna gärna en gång innan skarpt läge dvs. exponering.
- Beröm barnet kontinuerligt

Röntgen vid trauma (bitplan eller apikalbilder front)

Träspatel läggs in i elastisk sensorpåse → lättare för patient eller förälder att hålla sensor på plats

Röntgen vid viss typ av trauma kräver att minst 2 st ap rtg tas (i olika projektioner).

Apikalröntgen

Tänder som är aktuella för endodontisk behandling eller extraktion bör finnas avbildade på röntgen i sin helhet dvs. där hela tandkronan samt rotens anatomi och eventuell patologi kan bedömas. Om befintliga bitewingbilder inte ger denna information skall röntgenundersökningen kompletteras med apikalbilder (EAPD guidelines).

Apikalröntgen tas även vid traumauppföljning samt röntgenundersökning vid misstanke om ektopiskt erupterande eller retinerade tänder samt vid misstanke om avvikande rotanatomi/rotutveckling.

Se även RamBarn-dokumentet "Ortodonti".

Panoramaröntgen

Panoramaröntgenundersökning används vid fall av omfattande kariesskador för att få en överblick och uppfattning om djupa kariesskadors utbredning där patienten inte samverkar till intraoral bildtagning. Användning av panoramaröntgenapparatus bitewing-funktion kan då övervägas. Panoramarröntgen kan inte användas för kariesdiagnostik av initiala kariesskador samt manifesta angrepp av mindre omfattning. Vid omfattande trauma där misstanke av käkfraktur föreligger kan panoramaundersökning utföras. Panoramarröntgen skall dock inte användas för diagnostik av dentala trauman. Panoramarröntgen bedöms användningsbart för att diagnostisera över- eller undertal av tandanlag (EAPD Guidelines).

Panoramarröntgenbild ska granskas av tandläkare och utlåtandet bör dokumenteras.

Legitimerad personal skall i sin plan bestämma revisionsintervallens längd och även när och med vilket intervall nästa röntgenundersökning skall utföras. Förändras patientens risk kan röntgenbilder behövas tidigare.

Förutom karies skall förekomst av tandsten och bennedbrytning observeras som en klar riskfaktor redan i mjölktdandsbittet. Övriga avvikelser skall registreras och ade-kvata åtgärder vidtas i det enskilda fallet. Tandläkare bedömer vilka röntgenbilder som skall tas vid diagnostik av traumaskada.

Referenser

"Best clinical practice guidance for prescribing dental radiographs in children and adolescents: an EAPD policy document" 2019

"Tandhygienister och röntgendiagnostik" Socialstyrelsens rapport 2009.

"Karies- diagnostik, riskbedömning och icke-invasiv behandling" SBU-rapport 2007.

"Detection of approximal caries in 5-year old children" Anderson M, Stecksén-Blicks C, Stenlund H, Ranggård L, Tsilingaridis G, Mejäre I. Caries Research 2005.

"Diagnosis of approximal caries in pre-school" Swed Dent J. 1983;7(5):179-84. children. Stecksén-Blicks C, Wahlin YB.

"Prevalence, severity and distribution of caries in a group of 5-year-old Norwegian children." Raadal M, Amarante E, Espelid I. European Journal of Paediatric Dentistry 2000 Mar;1(1):113-20.
